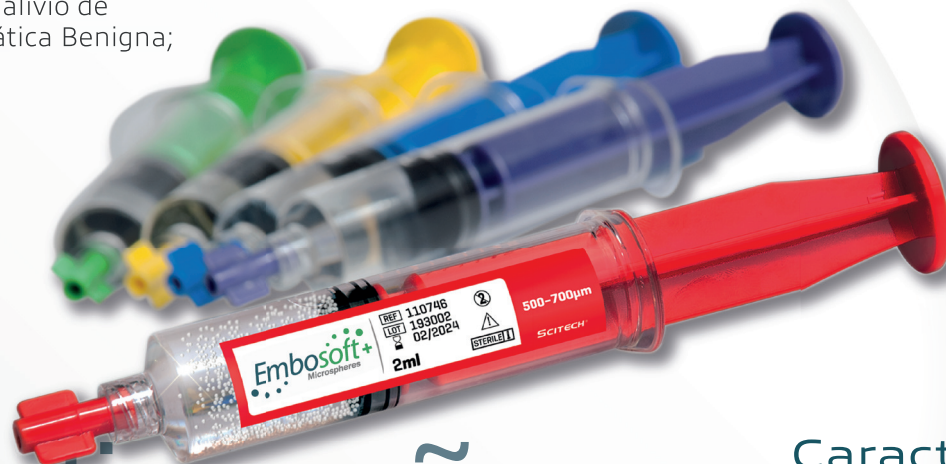

Embosoft+
Microspheres



Indicações:

- Embolização de Malformações Arteriovenosas (MAVs);
- Embolização de lesões neoplásicas;
- Embolização de tumores hipervasculares, incluindo miomas uterinos;
- Embolização das artérias da próstata para alívio de sintomas relacionados à Hiperplasia Prostática Benigna;



Embolização mais seletiva

Características:

- Navegação suave pelo microcateter
- Baixo risco de obstrução do cateter
- Embolização efetiva
- 5 faixas de tamanho
- Alta uniformidade



5 faixas de tamanho

As microesferas estão disponíveis em 5 faixas de tamanho, identificadas pelas cores:

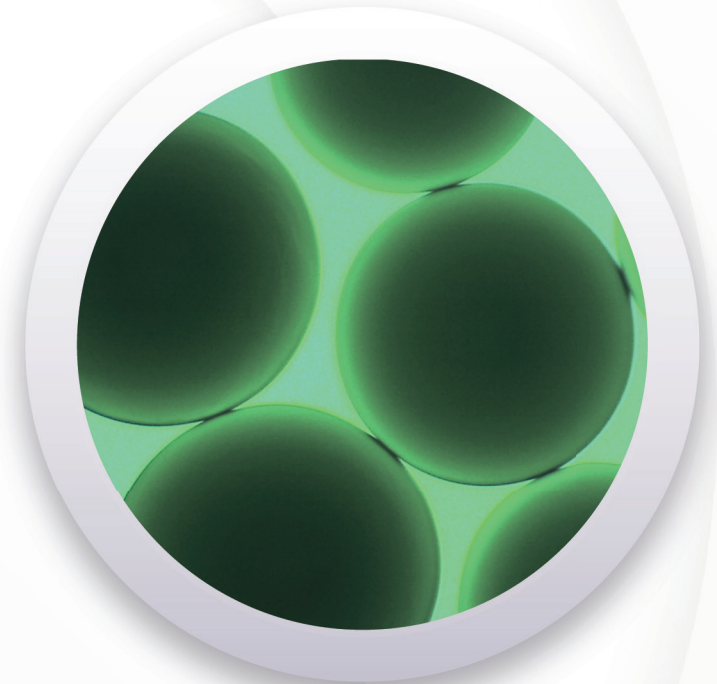
					
Faixa:	100-300µm	300-500µm	500-700µm	700-900µm	900-1100µm
ID mínimo do microcateter:	0.43mm - 0,017"	0.53mm - 0,021"	0.61mm - 0,024"	0.71mm - 0,028"	1.020mm - 0,040"

Material exclusivo: Polifit70®

As microesferas Embosoft Plus são compostas do exclusivo Polifit70, desenvolvido exclusivamente pela Scitech, o que garante um formato esférico bem definido e um alto nível de compressibilidade.

Testes de bancada demonstraram a capacidade de compressão superior a 36% sem comprometer sua integridade ao retornar para a forma original, demonstrando alta resistência a deformação, alta resistência a fragmentação e viscoelasticidade equivalente aos líderes do mercado.

Mais de **36%**
de compressão*



Superfície hidrofílica mais flexível

*Para tamanho 500-700um.

Características:

Revestimento hidrofílico para garantir uma introdução suave para navegar pela anatomia tortuosa.

O design de coil trançado oferece excelente capacidade de impulsionamento e resistência a dobras.

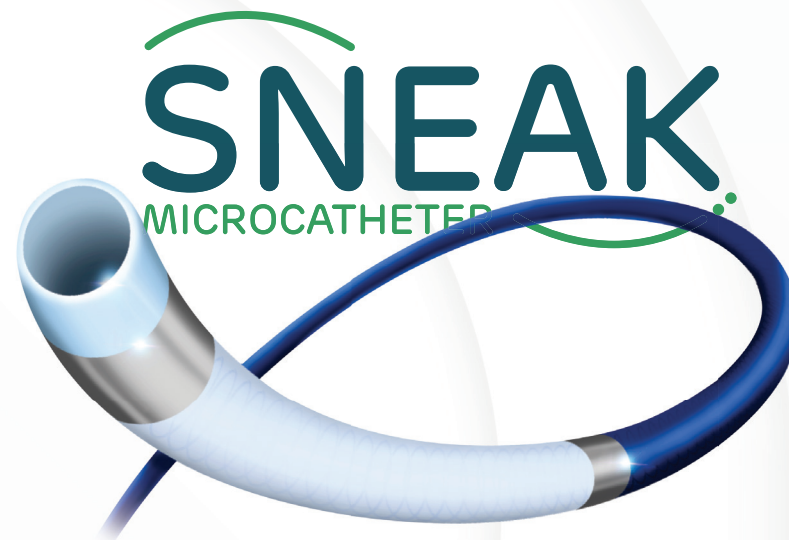Anéis marcadores radiopacos.

Resistente ao DMSO

Indicações:

O Microcateter Sneak é indicado para infusão de meios de contraste em vasos periféricos, sendo também destinado à infusão de drogas e materiais embólicos para hemostasia. Também são indicados para procedimentos de embolização de miomas uterinos.

Vasos em que o produto pode ser utilizado: Ilíaca, Femoral, Uterina, Poplítea e Tibia.

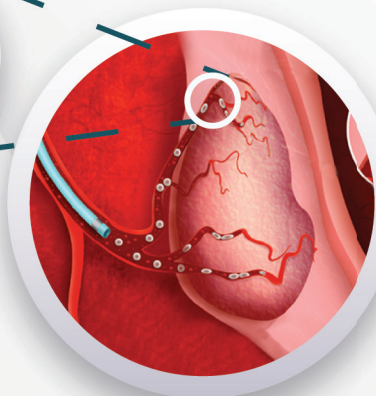
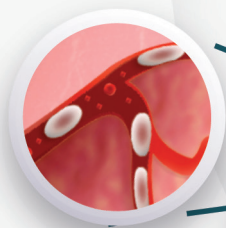

Compatibilidade do Sneak						Faixa de tamanho Embosoft Plus (µm)			
Referência	Cateter	Tam.	Marcas Radiopacas	Comp. Total	Diam. Interno	100-300	300-500	500-700	700-900
112066	Sneak 28	2,6F	1	130cm	0,71mm/0,028"	●	●	●	●
112064	Sneak 24	2,4F	2	150cm	0,61mm/0,024"	●	●	●	
112060	Sneak 21	2,1F	2	150cm	0,53mm/0,021"	●	●		
112053	Sneak 17	1,9F	2	150cm	0,43mm/0,017"	●	●		



Baixo risco de oclusão do microcateter

A injeção da solução de Embosoft Plus/contraste deve ser feita em pequenas quantidades, lentamente, usando uma seringa de 1ml a 5 ml para garantir que as microesferas passem em fila pelo lúmen do microcateter e seja reduzido o risco de entupimento.



Embolização distal e seletiva

As microesferas Embosoft Plus proporcionam uma embolização seletiva e distal com uma oclusão vascular segura e efetiva



Fácil visualização

Devido a sua cor, as Microesferas Embosoft Plus são facilmente visualizadas durante a injeção

Embolização de Artéria Uterina com Microesferas para Tratamento de Leiomioma e Adenomiose.

Dr. Denis Szejnfeld¹

RELATO DO CASO:

Paciente de 43 anos apresentando quadro de hipermenorreia e menorragia há 3 anos. Inicialmente tratada com ACO com sucesso parcial no controle do sangramento. No momento da consulta, apresentando anemia ferropriva (Hb 9,2 mg/dL) em tratamento com sulfato ferroso. Paciente sem tratamento cirúrgico prévio para mioma e sem comorbidades. Paciente com duas gestações prévias a termo, sem intercorrências (última há 15 anos). Realizou RM mostrando 6 miomas intra-murais medindo entre 0,7 e 2,3 cm além de adenomiose difusa com espessamento da zona juncional com espessura máxima de 2,3 cm. Volume uterino de 286 cm³.

PROCEDIMENTO DE EMBOLIZAÇÃO:

Acesso arterial femoral à direita seguido de estudos angiográficos e cateterismo superseletivo de artérias uterinas esquerda e à direita. Realizado embolização com 1 seringa de microesferas Embosoft® 300 – 500 µm e 1 seringa de 500 – 700 µm em cada lado até o ponto de quase estase do tronco principal e manutenção dos ramos cervico-vaginais (imagens abaixo).

EVOLUÇÃO:

Paciente evoluiu sem intercorrências e teve alta no dia seguinte ao procedimento. Evolução nos primeiros 4 dias com dor controlada com AINE. RM de 6 meses após o procedimento de embolização mostrando todos os miomas com 100% de necrose e redução significativa da zona juncional (9 mm no estudo de controle). Volume uterino de 103 cm³ (Volume inicial de 286 cm³). Paciente apresentou regressão total dos sintomas, apresentando ciclo de 3 dias com pequena quantidade de menstruação).

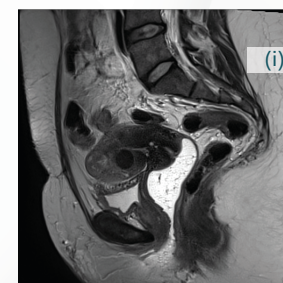
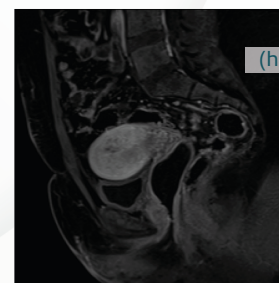
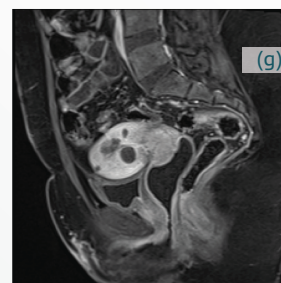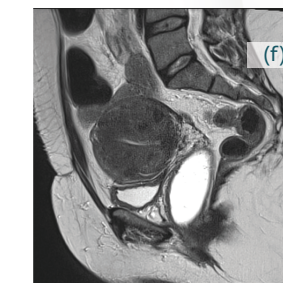
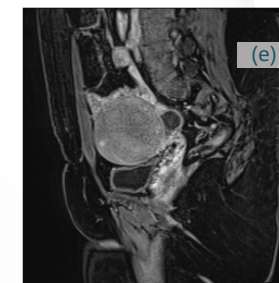
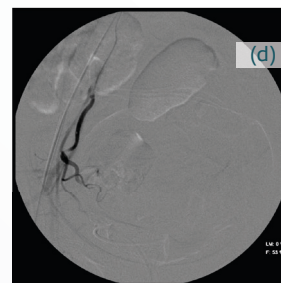
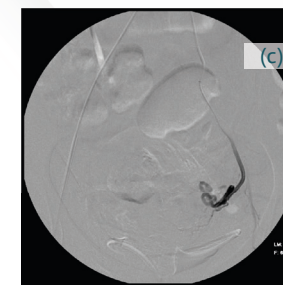
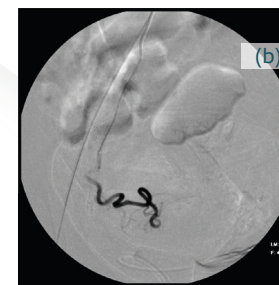
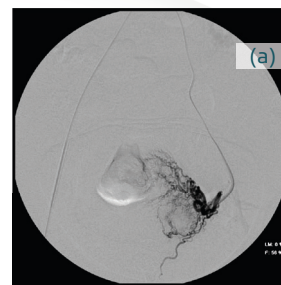
IMPRESSÃO:

Neste caso, pode-se observar que a associação das microesferas Embosoft® 300-500 e 500-700 foi eficaz e segura na embolização dos miomas e também da adenomiose com satisfatória evolução do ponto de vista radiológico e clínico.

Angiografia da pelve demonstra cateterismo superseletivo da artéria uterina esquerda (A) e direita (B). Controles angiográficos demonstram ausência de hipervascularização e preservação das artérias uterinas esquerda (C) e direita (D).

RM de pelve pré-embolização com múltiplos núcleos miomatosos hipervascularizados (E, F).

RM pós-embolização. Nota-se ausência completa de captação de contraste pelos miomas e melhora da adenomiose (G, H, I).



¹ Hospital Certa – São Paulo - SP

Tabela de Códigos

Tamanho (μm)	Referência
100-300	128107
300-500	128108
500-700	128109
700-900	128110
900-1100	128111

Volume: 2ml

ANVISA: 10413960232



SCITECH[®]
Innovation for Life

www.scitechmed.com